

Leitlinie

«Chirurgische Behandlung von osteoporotischen Wirbelkörperfrakturen» der Schweizerischen Gesellschaft für Spinale Chirurgie SGS, der Schweizerischen Gesellschaft für Neurochirurgie SGNC, der Schweizerischen Gesellschaft für Neuroradiologie SGNR der Schweizerischen Gesellschaft für Orthopädie und Traumatologie des Bewegungsapparates SO und

Version 1.1 vom 12.06.2023

INHALT:

1. GRUNDLAGEN UND ANWENDUNGSGEBIET:	3
1.1. Geltungsbereich:	3
1.2. Grundlagen:	3
1.3. Zusammenfassung der aktuell verfügbaren Evidenz	4
1.4. Überblick bestehender Guidelines	9
2. DIAGNOSTIK UND KLASSIFIKATION:	10
2.1. Klinisch-Neurologische Untersuchung	10
2.2. Bildgebende Untersuchungen	10
2.3. Osteoporotische Frakturklassifikation (OF)	11
2.4. Diagnose, Klassifikation und konservative Therapie der Osteoporose	12
3. THERAPIEMPFEHLUNGEN BEI OSTEOPOROTISCHEN WIRBELKÖRPERFRAKTUREN:	12
3.1. Osteoporosebehandlung	12
3.2. Interdisziplinäre Patientenbehandlung und Therapieentscheidung	12
3.3. Indikationsstellung operative vs. Konservative Therapie	13
3.4. Chirurgische Akutbehandlung (Zementaugmentationstechniken mit und ohne Instrumentierung)	13
3.4. Verlaufsbeurteilung und Therapiereevaluation	15
5. LITERATURANGABEN	16
6. Autorenschaft und Vernehmlassung durch Fachgesellschaften	16

1. Grundlagen und Anwendungsgebiet:

1.1. Geltungsbereich:

Diese Leitlinie gibt einen Überblick über die Evidenz von Diagnostik und Klinik von symptomatischen, osteoporotischen Kompressionsfrakturen sowie Empfehlungen zur Therapie und zur Indikationsstellung von operativen Verfahren der Zementaugmentation. Dies ist eine gemeinsam erarbeitete Leitlinie der Schweizerischen Gesellschaft für Spinale Chirurgie, der Schweizerischen Gesellschaft für Neurochirurgie, der Schweizerischen Gesellschaft für Neuroradiologie und der Schweizerischen Gesellschaft für Orthopädie und Traumatologie des Bewegungsapparates.

1.2. Grundlagen:

Patienten mit osteoporotischen Wirbelkörperkompressionsfrakturen gehören zu den häufigen Krankheitsbildern in der Neurochirurgie, Traumatologie und Orthopädie. Auf die Schweiz berechnet beträgt die Inzidenz für Wirbelfrakturen bei postmenopausalen Frauen 486/100.000/Jahr und bei Männern im Alter >50 Jahre 243/100.000/Jahr. In Abhängigkeit vom Alter steigt die Inzidenz bei postmenopausalen Frauen von 121/100.000/Jahr im Alter von 50 Jahren auf 1.537/100.000/Jahr im Alter von 80-85 Jahren.

Die initiale Therapie besteht üblicherweise in der Behandlung mit Analgetika nach WHO Stufenschema¹, rückengerechten Mobilisation ggf. mit einem Stützstuhl und engmaschigen klinischen und radiologischen Verlaufskontrollen im Stehen oder Sitzen. Falls die Schmerzsituation hierdurch nicht überzeugend gebessert werden kann oder eine deutliche schmerzbedingte Mobilitätseinschränkung fortbesteht, kommen in aller Regel Zementaugmentationsverfahren (Vertebroplastie, Kyphoplastie) zum Einsatz. Im Gegensatz zur fortgesetzten wissenschaftlichen Debatte, ist die allgemeine klinische Erfahrung, dass die Patienten und Patientinnen zeitnah mobilisiert und aus dem Akutspital entlassen werden können oder von Beginn an ambulant geführt werden können.

Neben Schmerzen können Frakturen zur Höhenminderung der Wirbelkörper und damit, insbesondere im Bereich des thorakolumbalen Übergangs, zu kyphotischen Fehlstellungen der Wirbelsäule führen. Dies kann Folgeschäden im Sinne von Thrombosen, Lungenembolien, Reduktion der Muskelmasse und der Vitalkapazität, sekundären Frakturen und chronische Schmerzen provozieren²⁻⁴, und entsprechend in einer signifikant verminderten Lebensqualität und in einer erhöhten Mortalität münden⁵.

Falls die konservative Therapie versagt oder eine instabile Fraktur vorliegt, kommen chirurgische Therapieverfahren zum Einsatz. Im Idealfall kann mit einem perkutanen Verfahren (Vertebroplastie, Kyphoplastie) der Schmerz adäquat behandelt werden, der entsprechende Wirbelkörper stabilisiert und das normale Alignment erhalten und damit eine kyphotische Fehlstellung vermieden werden⁶.

Seit 2009 wurden diese Behandlungen im Rahmen randomisierter und kontrollierter Studien untersucht. Hierbei wurden zum Teil gegensätzliche Ergebnisse beobachtet. In diesem Zusammenhang ist es von besonderer Wichtigkeit, die Unterschiede der einzelnen Studien zu analysieren und die Schwierigkeiten zu erkennen, eindeutige Konklusionen aus diesen

Untersuchungen zu ziehen und klare Handlungsanweisungen für die Behandlung von Patienten und Patientinnen zu definieren.

1.3. Zusammenfassung der aktuell verfügbaren Evidenz

Bis September 2019 wurden 14 kontrollierte und randomisierte Studien zur Rolle der Zementaugmentations bei osteoporotischen Frakturen publiziert⁷⁻²⁰. Die Studienprotokolle unterscheiden sich zum Teil sehr deutlich und so ist es keine Überraschung, dass diese Studien zum Teil zu widersprüchlichen Ergebnissen geführt haben. In 10 der 14 randomisierten Studien wurden nicht-chirurgische und Zementaugmentationsverfahren verglichen. Drei Studien verglichen Zementaugmentationsverfahren mit einer Scheinoperation und eine Studie verglich die Zementaugmentations mit einer weniger invasiven Scheinoperation.

Investigational Vertebroplasty Safety and Efficacy Trial (INVEST) (2009)¹⁰

Der INVEST Trial wurde in 2009 im New England Journal of Medicine publiziert. Es handelte sich um eine multizentrische, doppelt verblindete, randomisierte Studie, welche Vertebroplastien gegenüber einer Scheinoperation mit lokaler Anästhesie auf das Periost des Wirbelkörpers untersuchte. Die Inklusionskriterien umfassten mittelschwere bis schwere Schmerzzustände (NRS>3), Frakturalter kleiner 12 Monate, Frakturalter und -symptomatik mit klinischer Untersuchung und Bildgebung bestätigt (MRI nicht vorgeschrieben). Im Rahmen dieser Studie wurden 1813 Patienten gescreent, 431 erfüllten die Kriterien und 131 wurden eingeschlossen und randomisiert. Das Frakturalter in der zementaugmentierten Gruppe betrug im Durchschnitt 16 Wochen und in der Vergleichsgruppe 20 Wochen. Die primär untersuchten Outcome Parameter waren die durchschnittliche Schmerzintensität 1 Monat nach Behandlung sowie Veränderungen im Roland Morris Disability Fragebogen (RMD). Es konnten keine signifikanten Unterschiede zwischen den Gruppen (NRS p=0.19; RMD p=0.49) gezeigt werden. Auch bezüglich des sekundären Outcomes (klinisch signifikant gesenktes Schmerzniveau) konnte kein Unterschied zwischen den Gruppen gezeigt werden (p=0.06).

Hätte die Studie die initial geplante Grösse erreicht und hätten die zusätzlichen Patienten den bis dahin eingeschlossenen entsprochen, wäre bezüglich des sekundären Outcomes eine statistische signifikant bessere klinische Schmerzverbesserung in der Vertebroplastiegruppe eingetreten (p<0.05).

Obwohl die Unterschiede der beiden Gruppen kein Signifikanzniveau erreichten, hatten nach 3 Monaten 43% der Scheinoperationsgruppe in die Vertebroplastiegruppe gewechselt und nur 11% der Vertebroplastiegruppe in die Scheinoperationsgruppe.

Zweifel an der Verallgemeinbarkeit der Ergebnisse bestehen auf Grund der hohen Wechselrate zwischen den Gruppen, dem Frakturalter > 3 Monate bei 60% der Patienten, der häufig fehlenden MRI Untersuchung, der niedrigen Einschlußraten von Patienten (3 Patienten / Zentrum / Jahr) und der überdurchschnittlich hohen Anzahl von Patienten mit laufenden Versicherungsverfahren^{21,22}.

Randomized Trial of Vertebroplasty for painful Osteoporotic Fractures (2009)¹¹

Eine zweite, kleine, prospektive, multizentrische, doppelt verblindete, randomisierte Studie untersuchte Vertebroplastien mit einer Scheinoperation und wurde ebenfalls 2009 im New England Journal of Medicine veröffentlicht. In dieser Studie wurden 468 Patienten gescreent, 219 erfüllten die Einschlusskriterien (Rückenschmerzen, MRI diagnostizierte Wirbelkörperfraktur, Frakturalter < 12 Monate) und 78 Patienten wurden eingeschlossen und randomisiert. Die Scheinoperation umfasste eine periostale Anästhesie und eine vorsichtige Pedikulierung mit einer 1.8mm Hohnadel. Das durchschnittliche Frakturalter war 9 Wochen in der Vertebroplastie- und 9.5 Wochen in der Vergleichsgruppe.

Die Analyse der primären Outcome Parameter (Schmerzintensität in NRS nach 3 Wochen) und der sekundären Outcome Parameter (Schmerz, Grad der Behinderung, Lebensqualität) zeigte keine signifikanten Unterschiede der beiden Gruppen zu verschiedenen Zeitpunkten. Wie auch in der INVEST Studie wurden sowohl akute, wie auch subakute und chronische Frakturen eingeschlossen. Die Untersuchungsbefunde wurden mit postalisch versandten Fragebögen erhoben und eine klinische Untersuchung war im Rahmen der Studie nicht vorgeschrieben. Aufgrund der Methodik wird diese Studie auch kritisch beurteilt²².

The Vertebroplasty for acute painful osteoporotic compression fractures VAPOUR (2016)¹⁸

Die VAPOUR Studie wurde 2016 in Lancet publiziert. Diese prospektive, randomisierte, doppelt verblindete Studie wurde speziell initiiert, um die Rolle der Vertebroplastie bei Patienten mit akuten Kompressionsfraktur und schweren Schmerzzuständen zu untersuchen – dies unterscheidet diese Studie sowohl von der Invest¹⁰ als auch von der Buchbinder¹¹ Studie. Die Scheinoperation in dieser Studie bestand aus lokaler, periostaler und lokaler, subkutaner Infiltration mit Lokalanästhetika¹⁸. Insgesamt wurden 302 Patienten angesehen, 154 erfüllten die Einschlusskriterien und 120 (78%) wurden eingeschlossen und randomisiert. 57% der eingeschlossenen Patienten waren hospitalisierte Patienten. Alle Frakturen waren maximal 6 Wochen alt (Durchschnittswerte der Gruppen: 2.8 Wochen für die Vertebroplastiegruppe, 2.4 Wochen für die Kontrollgruppe). Alle Patienten hatten schwere Schmerzzustände (NRS > 7, Durchschnitt 8.6). Alle Patienten erhielten zur Abklärung eine MRI Untersuchung.

Das primäre Untersuchungsziel (NRS < 4 für eine Dauer von 24 Stunden, 14 Tage nach Behandlung) zeigte einen signifikanten Vorteil in der Vertebroplastiegruppe (44% gegenüber 21% - p=0.011). Dieser Effekt zeigte sich konstant in den ersten 6 Monaten postoperativ.

Weitere Untersuchungsergebnisse (durchschnittliche Reduktion der NRS, RDQ, QUALEFFO und EQ-5D) zeigten ebenfalls signifikant bessere Ergebnisse in der Vertebroplastiegruppe (p<0.05). Ebenfalls zeigte sich ein verminderter Analgetikagebrauch in der Vertebroplastiegruppe (p<0.05). Die Inzidenz neuer Frakturen war in beiden Gruppen gleich. In dieser Studie war die Hospitalisationsdauer in der Vertebroplastiegruppe um 5.5 Tage reduziert. Die Entscheidung zur Entlassung wurde auf Grund der klinischen Beschwerdesymptomatik getroffen. Die entscheidenden Ärzte kannten die Gruppenzugehörigkeit nicht.

Kürzere Hospitalisationsdauer und niedrigere Rehospitalisationsraten konnten auch vorher schon andere Studien zeigen^{23,24}.

Die VAPOUR Studie zeigte eine dauerhafte Erhaltung der Wirbelkörperhöhe in der Vertebroplastiegruppe und auf der anderen Seite eine Reduktion der Wirbelkörperhöhe und zunehmende Deformität in der Kontrollgruppe.

VERTOS 4 (2018)²⁵

Die "Vertebroplasty versus sham procedure for painful osteoporotic vertebral compression fractures" (VERTOS 4) Studie wurde 2018 im British Medical Journal veröffentlicht. Das Ziel dieser prospektiven, randomisierten, doppelt verblindeten Studie war die Schmerzabnahme nach Behandlung bei akuten Frakturen (Alter < 6 Wochen) zu untersuchen. Im Verlauf der Studie wurden die Einschlusskriterien verändert und Frakturen bis zu einem Alter von 9 Wochen zugelassen. Weitere Einschlusskriterien umfassten Rückenschmerzen (VAS > 5, Durchschnitt 7.8) und Knochenmarksödem des Wirbelkörpers in der MRI Untersuchung.

Von 1280 Patienten erfüllten 336 die Einschlusskriterien und 180 wurden eingeschlossen (54%) und schliesslich 176 randomisiert. Die Scheinoperation beinhaltete eine periostale Infiltration von Lokalanästhetika. In der Behandlungsgruppe nahmen deutlich mehr Patienten Opiate (47% gegenüber 29%) als in der Kontrollgruppe, was wahrscheinlich auf unterschiedliche Baseline-Schmerzniveaus hinweist.

Die Ergebnisse zeigten eine signifikante Schmerzlinderung in beiden Gruppen gegenüber der Baseline, allerdings keine signifikanten Unterschiede zwischen den Gruppen an den gemessenen Zeitpunkten

Weitere Ergebnisse umfassten die Messungen von RDQ und QUALEFFO. Auch hier zeigten sich keine signifikanten Unterschiede zwischen den Gruppen. Unterschiede zeigten sich ein Monat nach Eingriff in der signifikant geringeren Nutzung von Opiaten in der Behandlungsgruppe sowie einer geringeren Zahl von Patienten mit schweren Schmerzen (VAS > 5) nach 12 Monaten ebenfalls in der Behandlungsgruppe (24% gegenüber 44%, p=0.009).

Wie bereits in der VAPOUR Studie zeigte sich in der VERTOS 4 Studie ein kontinuierlicher Verlust der Wirbelkörperhöhe und Zunahme der Deformität in der Kontrollgruppe. Spinale Deformitäten und spinale Inbalance wurden schon in früheren Studien mit erhöhter Morbidität und Mortalität bei Patienten mit Wirbelkörperkompressionsfrakturen in Verbindung gebracht¹⁹.

Kritisiert wurde an der VERTOS 4 Studie vor allem ein Selektionsbias in der Patientenrekrutierung. So war eine Mehrheit der Patienten nicht auf starke Schmerzmittel angewiesen und Patienten, welche Schmerz-bedingt immobilisiert waren, wurden nicht eingeschlossen. Diese Gruppe jedoch wird üblicherweise als diejenige angesehen, welche von einer Intervention potentiell am meisten profitiert.

Weitere Studien

In den letzten 10 Jahren wurden zusätzlich zu den oben genannten Studien 10 randomisierte Studien zu Zementaugmentationsbehandlungen bei osteoporotischen Wirbelkörperkompressionsfrakturen publiziert. Hierbei wurde der chirurgischen Therapie die beste nicht-chirurgische Behandlung gegenüber gestellt^{7-9,12-17,20}. Auf Grund dieses Ansatzes war hierbei keine Verblindung möglich. Nach den Kriterien der Evidenz basierten Medizin haben diese Studien einen niedrigeren Evidenzgrad als verblindete Studien, auf der anderen Seite bildet dieser Studientyp eher die Behandlungsrealität ab, da im klinischen Alltag keine Scheinoperationen bzw. Interventionen durchgeführt werden. Alle diese Studien zeigten

bessere Ergebnisse in den Zementaugmentationsgruppen als in den nicht-chirurgischen Kontrollgruppen.

Die Fracture Reduction Evaluation (FREE) Studie⁸ wurde 2009 in Lancet publiziert und ist die einzige multizentrische, prospektive, randomisierte Studie, welche Kyphoplastie mit nicht-chirurgischer Therapie verglich. Insgesamt wurden 300 Patienten eingeschlossen. Die Ergebnisse zeigten ab dem 1. bis zum 6. Monat einen signifikant verbesserten SF-36 für die Kyphoplastie Gruppe ($p < 0.001$). Patienten in der Kyphoplastiegruppe waren darüber hinaus im Mittel 60 Tage weniger in ihren körperlichen Aktivitäten eingeschränkt.

Die VERTOS II Studie¹³ wurde 2010 in Lancet publiziert und war eine grosse, prospektive, multizentrische, randomisierte Studie, um frühe Vertebroplastien mit nicht-chirurgischer Therapie zu vergleichen. Patienten mit schmerzhaften Frakturen, einem Frakturalter < 6 Wochen und einer MRI-bildgebenden Frakturdiagnostik wurden eingeschlossen. Insgesamt wurden 200 Patienten eingeschlossen. Ein Monat nach dem Eingriff zeigte die Vertebroplastiegruppe eine signifikante Verbesserung des VAS ($p < 0.001$), welche bis 1 Jahr postoperativ anhielt. Die Patienten in der Vertebroplastiegruppe waren im Durchschnitt drei Monate früher und 120 Tage mehr schmerzfrei. Auch im Bereich der Patient rated outcome measures (PROMs) (RDQ, QUALEFFO) ($p < 0.001$) war die Vertebroplastiegruppe signifikant überlegen.

In 2011, publizierten Farrokhi et al¹⁴ eine weitere randomisierte Studie zur Rolle der Vertebroplastie gegenüber nicht-chirurgischer Therapie bei Patienten mit vierwöchiger nicht erfolgreicher konservativer Therapie. Insgesamt wurden 82 Patienten eingeschlossen. In der Vertebroplastiegruppe zeigte sich eine Reduktion des VAS und eine Verbesserung der Lebensqualität. Alle Patienten in der Vertebroplastiegruppe konnte 24 Stunden nach dem Eingriff mobilisiert werden und selbständig laufen – im Vergleich zu 2% in der nicht-chirurgischen Kontrollgruppe. Zusätzlich zeigte sich ein Gewinn an Wirbelkörperhöhe und eine Reduktion der Kyphose in der Vertebroplastiegruppe.

Blasco et al¹⁵ publizierten eine ebenfalls randomisierte Studie (Vertebroplastie gegenüber nicht-chirurgischer Behandlung) zu älteren Frakturen (bis 12 Monate) und konnten 125 Patienten einschliessen. Nach zwei Monaten zeigte sich eine signifikante Verbesserung des VAS in der Vertebroplastiegruppe im Vergleich zur nicht-chirurgischen Gruppe.

Eine Studie von Chen et al¹⁶ in 2014 untersuchte die Rolle der Vertebroplastie bei chronischen, nicht-verheilten Frakturen. Einschlusskriterien umfassten Schmerzen für mehr als drei Monate und Knochenmarksödem in der MRI Bildgebung. Insgesamt wurden 96 Patienten mit einem mittleren Frakturalter von 7 Monaten eingeschlossen. In der Vertebroplastiegruppe zeigten sich an den Zeitpunkten 1 Woche, 1 Monat, 3 Monate, 6 Monate und 1 Jahr signifikante Verbesserungen des VAS. Nach einem Jahr waren in der Vertebroplastiegruppe 85% und in der Kontrollgruppe nur 35% der Patienten schmerzfrei ($p < 0.001$).

Zusammenfassung der Komplikationsrisiken der Zementaugmentationsbehandlung an Hand der Daten der 14 randomisierten Studien:

In 10 der 14 randomisierten Studien wurden Komplikationen in Zusammenhang mit Vertebroplastien beschrieben. Von 1098 Patienten betraf dies 16 Patienten (1.5%), von

welchen 2 (0.18%) als «severe adverse event» beschrieben wurden. In den beschriebenen Studien gab es keine operationsbedingte Mortalität²⁶. Auf der anderen Seite kann auch die nicht-chirurgische Therapie Komplikations-behaftet sein. In den genannten Studien kam es zu 4 Fällen mit Myelonkompressionen. Bei einem der vier Patienten konnte auch die durchgeführte Operation die Paraplegie nicht mehr verbessern^{18,27}. Darüber hinaus zeigte sich z.B. in der VAPOUR Studie eine signifikante und verminderte Wirbelkörperhöhe bei 50% der Patienten in den ersten 6 Monaten¹⁸.

Daten aus nationalen und Versicherungsregistern zu Langzeitmortalität und Morbidität bei Patienten mit spinalen Kompressionsfrakturen:

Verschiedenste nationale Register und Datensätze von Versicherungen wurden ausgewertet, um Langzeiteffekte der Behandlung von spinalen Kompressionsfrakturen zu erfassen²⁸⁻³¹.

Eine Analyse umfasste 85'8978 Patienten mit spinalen Kompressionsfrakturen von 2005 bis 2008 aus dem US Medicare Datensatz. Diese Analyse konnte zeigen, dass vier Jahre nach Behandlung, Patienten mit Vertebroplastiebehandlung eine signifikant höhere Überlebensrate als in der nicht-chirurgischen Vergleichsgruppe aufwiesen (60.8% gegenüber 50.0%, $p < 0.001$)²⁸. Darüber hinaus hatten Patienten nach Vertebroplastiebehandlung einen kürzeren Spitalaufenthalt, seltener Pneumonien und weniger Decubiti in den ersten 6 Monaten nach dem Eingriff.

In Deutschland wurden zwischen 2006 und 2010 Daten einer grossen Versicherung analysiert hinsichtlich des Mortalitätsrisikos zwischen Patienten mit Vertebroplastiebehandlung und nicht-chirurgischer Therapie³¹. Von 3607 Patienten erhielten 598 eine Vertebroplastiebehandlung. Die Analyse zeigte, dass in den ersten 5 Jahren nach Behandlung Patienten mit Vertebroplastiebehandlung 43% seltener starben (HR = 0.57; $p < 0.001$).

Edidin et al. untersuchten 1,038,956 Patienten mit osteoporotischen Wirbelkörperkompressionsfrakturen – ebenfalls aus dem US Medicare Datensatz – und verglichen die Mortalität von Patienten, welche Kyphoplastie, Vertebroplastie oder nicht-chirurgische Therapie erhielten²⁹. Patienten mit nicht-chirurgischer Therapie hatten eine 25% höhere Mortalität als Patienten mit Vertebroplastie ($p < 0.001$) und eine 55% höhere Mortalität als Patienten mit Kyphoplastie ($p < 0.001$). Die Patienten in der nicht-chirurgischen Gruppen erlitten signifikant öfter Pneumonien, Myocardinfarkte, tiefe Venenthrombosen und Harnwegsinfekte.

Daten aus Spitalregistern:

Die meisten Patienten, welche auf Grund von osteoporotischen Wirbelkörperkompressionsfrakturen hospitalisiert werden, werden konservativ behandelt. In einem systematischen Review, welcher 62'2675 Patienten umfasste, zeigte sich eine durchschnittliche Hospitalisationsdauer von 10 Tagen, wobei mehr als 25% der Patienten länger als zwei Wochen hospitalisiert blieb³². Die Mortalität während des Spitalaufenthaltes betrug 0.9%-3.5% und bis zu 50% der Patienten mussten in ein Pflegeheim entlassen werden. Darüber hinaus wurden ca. 20% der Patienten innerhalb eines Monats rehospitalisiert²⁴.

Auch Studien aus Frankreich und Taiwan konnten diese Ergebnisse bestätigen. Eine Analyse von 13'624 hospitalisierten Patienten aus der French Hospital National Database zeigte, dass ein höherer Anteil an Patienten mit Vertebroplastie innerhalb von 7 Tagen aus dem Spital entlassen werden konnte (68% gegenüber 47%, $P < .001$)²³. Auch eine grosse taiwaneische Studie zeigte bei 9238 hospitalisierten Patienten eine durchschnittlich 2 Tage frühere

Entlassung und eine niedrige Rehospitalisationsrate innerhalb der ersten 30 Tage nach Intervention²⁴.

Meinungen nationaler Organisationen, Leitlinien etc.:

Innerhalb der letzten zehn Jahre hat sich die wissenschaftliche Evidenz zur Zementaugmentationsbehandlung bei osteoporotischen Wirbelkörperkompressionsfrakturen deutlich weiterentwickelt. Zu verschiedenen Zeitpunkten haben nationale Organisationen und medizinische Fachgesellschaften die Evidenz analysiert und eigene Standpunkte und Empfehlungen veröffentlicht. In Australien wurde zum Beispiel nach Erscheinen der Studien im New England Journal in 2009 die Bezahlung von Zementaugmentationsbehandlungen auf Entscheidung des Medical Advisory Committee eingestellt^{10,11}.

Im Gegensatz hierzu empfahl das National Institute for Health and Care Excellence, welches den National Health Service in Grossbritannien bezüglich medizinischer Evidenz berät, nach einer Analyse der Evidenz bis 2011 im April 2013 die Durchführung von Zementaugmentationsbehandlungen, da von einer verringerten Mortalität auszugehen sei³³. In 2014 publizierten the American Association of Neurologic Surgeons, Congress of Neurologic Surgeons, American College of Radiology, American Society of Neuroradiology, American Society of Spine Radiology, Canadian Interventional Radiology Association, Society of Neurointerventional Surgery and American Academy of Family Physicians ein Positionspapier und stuften Vertebroplastien als valide Behandlungsoptionen für Patienten mit persistierenden Schmerzen oder Einschränkungen ein^{34,35}.

Zusammenfassung der wissenschaftlichen Grundlagen:

Die beschriebenen wissenschaftlichen Studien zur Zementaugmentationsbehandlung von spinalen Kompressionsfrakturen unterscheiden sich sehr deutlich vom Studiendesign, den Ein- und Ausschlusskriterien, der Art der Randomisierung, den erfassten klinischen Parametern, dem Frakturalter und den bildgebenden Untersuchungen. Insbesondere stellt ein Teil der Scheinoperationen wahrscheinlich eher eine aktive Therapie dar, auf Grund der Tatsache wie und wo die Lokalanästhetika appliziert wurden.

Ein Cochrane Review von 2018³⁶, welcher eigentlich die Evidenz neu interpretieren sollte, wurde als befangen kritisiert, da Erst- und Letztautor die Erstautoren der INVEST und Buchbinder Studie waren und damit als vertebroplastiekritisch eingestuft wurden.

In einem Artikel im British Medical Journal in 2019 wurde diese Kritik zusammengefasst³⁷ und die Autoren konkludieren: "The Cochrane review ignores positive evidence supporting the use of early vertebroplasty to manage the most severely affected patients. It uses inappropriate meta-analysis technique and fails to address the differences between trials, the role of the different type of procedure used and the clear evidence of vertebroplasty superiority in patients with fracture < 3 weeks including hospitalized patients with severe pain. To deny this advantage of vertebroplasty sidelines a procedure that can provide better health outcomes to a specific group of patients and permits publication of guidelines from a biased review, by authors with undisclosed conflicts of interest."

1.4. Überblick bestehender Guidelines

Viele nationale und internationale Organisationen, Fachgesellschaften und Interessensverbände haben eigene Leitlinien zur Behandlung von osteoporotischen Wirbelkörperkompressionsfrakturen und zum Einsatz von Zementaugmentationsverfahren herausgegeben. Auf Grund der sich teilweise widersprechenden Evidenz, unterscheiden sich auch die jeweiligen Leitlinien. Ebenso ist zu beachten, dass Unterschiede in den Leitlinien auch durch unterschiedliche medizinische und chirurgische Ausbildungssysteme, unterschiedliche Gesundheitssysteme, Verfügbarkeit von medizinischer Infrastruktur und weitere Unterschiede entstehen. Anbei eine Auswahl von Leitlinien mit entsprechender Verlinkung:

[National Institute for Health and Care Excellence Guidelines \(NICE\)](#)

[American College of Radiology](#)

[AWMF](#)

[NASS North American Spine Society](#)

2. Diagnostik und Klassifikation:

2.1. Klinisch-Neurologische Untersuchung

Die klinisch-neurologische Untersuchung bei Patienten mit osteoporotischen Frakturen unterscheidet sich nicht von der Untersuchung von Patienten mit anderen Pathologien im Bereich der Wirbelsäule. Sie umfasst die Erhebung der ausführlichen Anamnese und die ausführliche Untersuchung des Patienten/der Patientin in Bezug auf die bestehenden Schmerzen, die Funktion bzw. Mobilität und etwaige bestehende neurologische Defizite.

2.2. Bildgebende Untersuchungen

Die konventionelle Röntgenaufnahme der entsprechenden Index-Region in anteroposteriorer und lateraler Bildgebung stellt die Standarduntersuchung zur Diagnose einer osteoporotischen Kompressionsfraktur dar. Diese sollte, wenn möglich in stehender Position durchgeführt werden.

Bei Frakturen, welche im Röntgen in stehender Position höhengemindert oder kyphosiert zur Darstellung kommen und bei welchen es keine liegende Schnittbildgebung gibt, sollte ergänzend eine Fulcrum Aufnahme durchgeführt werden. Dies, um die mögliche Frakturdynamik (liegend versus Sitzen) darstellen zu können.

Bei konservativer Behandlung sollten insbesondere bei persistierender Schmerzproblematik auch zeitlich serielle Röntgenuntersuchungen (zum Beispiel 1, 2, 4 und ggf. 8 Wochen) durchgeführt werden, um die Fraktur im zeitlichen Verlauf beurteilen zu können und Deformitäten frühzeitig diagnostizieren zu können.

Eine MRI Untersuchung mit Fokus auf die schmerzbezogene Region ist vor einer Intervention ggf. zusätzlich notwendig. Dabei sollte das Field of View so ausgelegt sein, dass auch an die Schmerzregion angrenzende Segmente dargestellt werden, um nicht-gesinterte Frakturen nicht zu übersehen. Eine zusätzliche STIR (Short Tau Inversion Recovery) Sequenz kann ggf.

«frische» von bereits verheilten («älteren») differenzieren. Im Falle der Evaluation der operativen Behandlungsbedürftigkeit ist eine Computertomographie des betroffenen Wirbelsäulenabschnitte hilfreich, um die knöchernen Anatomie im Detail beurteilen zu können. Wenn im CT indirekte Zeichen einer Längsbandverletzung abgrenzbar sind, wird ergänzend ein MRI empfohlen.

2.3. Osteoporotische Frakturklassifikation (OF)

Osteoporotische Frakturen stellen eine Subgruppe von Frakturen an der Wirbelsäule dar, welche auf Grund der unterschiedlichen Pathophysiologie und der unterschiedlichen Traumamechanismen nicht sinnvoll mit üblichen Frakturklassifikationen wie z.B. der AO Klassifikation einteilen lassen. Schnake et al. haben 2018 (Global Spine J)³⁸ eine Klassifikation speziell für osteoporotische Frakturen (**Abbildung 1**) vorgeschlagen, welche im täglichen, klinischen Gebrauch einfach anzuwenden ist und sich insbesondere an der Frakturmorphologie und der Stabilität der entsprechenden Wirbelsäulensegmente orientiert.

OF1: Keine Deformität des Wirbelkörpers (Ödem des Wirbelkörpers in der MRI-STIR Sequenz als einziges radiologisches Zeichen). Seltene Fraktur. Die Fraktur ist nur in der MRI STIR Sequenz nachweisbar, CT und Röntgen zeigen keine Deformität.

OF2: Deformität des Wirbelkörpers mit keiner oder nur geringgradiger Beteiligung der Hinterwand des Wirbelkörpers (<1/5). Klassische Impressionsfraktur mit nahezu ausschliesslicher Beteiligung der Deckplatte des Wirbelkörpers. OF2 Frakturen sind stabile Verletzungen.

OF3: Deformität des Wirbelkörpers mit Beteiligung der Hinterwand (>1/5). Diese betrifft nur die Deckplatte, aber sowohl Vorder- als auch Hinterwand des Wirbelkörpers (Inkomplette Berstungsfraktur). Diese Fraktur ist potentiell instabil.

OF4: Diese Kategorie umfasst drei verschiedene Frakturtypen. Integritätsverlust der Wirbelkörperstruktur (komplette Berstungsfraktur), Kollaps des Wirbelkörpers (typischerweise finale Konsequenz einer fehlgeschlagenen konservativen Therapiestrategie) oder Kneifzangenfrakturen. OF4 sind instabile Frakturen.

OF5: Frakturen mit Distraction oder Rotation. Seltene Frakturen. Entweder durch direktes Trauma entstehend oder durch fortgesetztes Sintering oder Kollaps einer OF4 Fraktur.

Die anschliessende Überprüfung der Klassifikation an Hand von Fallbeispielen zeigt eine gute Praxistauglichkeit und Interobserver Zuverlässigkeit.

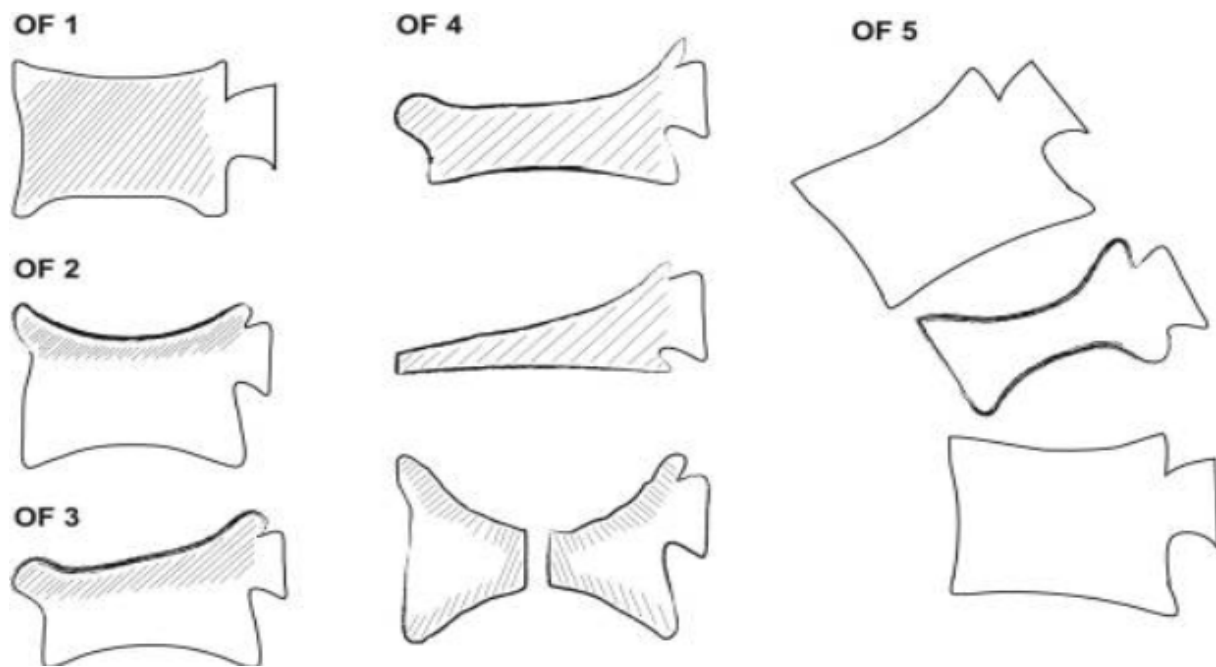


Abbildung 1: Schnake et al.: Classification of Osteoporotic Thoracolumbar Spine Fractures: Recommendations of the Spine Section of the German Society for Orthopaedics and Trauma (DGOU), Global spine journal 2018³⁸

2.4. Diagnose, Klassifikation und konservative Therapie der Osteoporose

Bezüglich der Klassifikation und Therapie der Osteoporose haben verschiedene Gesellschaften in der Schweiz Leitlinien herausgebracht, auf welche hier verwiesen werden soll:

- [Guideline Osteoporose](#) von mediX, zuletzt aktualisiert in 02/2023
- [Osteoporose – Diagnostik und Therapie in der hausärztlichen Praxis](#) der Rheumaliga Schweiz, zuletzt aktualisiert in 2014
- [Osteoporose: Prävention-Diagnostik-Behandlung](#) der Schweizerischen Vereinigung gegen Osteoporose, zuletzt aktualisiert in 2015

3. Therapieempfehlungen bei osteoporotischen Wirbelkörperfrakturen:

3.1. Osteoporosebehandlung

Therapie der Grunderkrankung (Osteoporose) ist immer indiziert, notwendig und dringend empfohlen. Bezüglich der Diagnose, Klassifikation, Indikation zur Therapie und Therapie siehe 2.4.

3.2. Interdisziplinäre Patientenbehandlung und Therapieentscheidung

Die Behandlung der Osteoporose erfolgt interdisziplinär. Die Indikationsstellung zur operativen Therapie erfolgt in Abstimmung mit den behandelnden Ärzten der Rheumatologie/Inneren Medizin. Dabei sind die konservativen Therapiemaßnahmen mit der leitliniengerechten Behandlung der Osteoporose und Schmerzsymptomen zu berücksichtigen.

3.3 Indikationsstellung operative versus konservative Therapie

Die Indikationsstellung zur konservativen vs. operativen Therapie sollte anhand eines Algorithmus, interdisziplinär in Absprache mit dem Patienten besprochen werden. Neben der Frakturklassifikation per se sollten die Parameter Knochendichte, Nachsinterung der Fraktur, Schmerz, neurologisches Defizit, degenerative Veränderungen und Vor-Deformität und rigide versus non-rigide Nachbarsegmente berücksichtigt werden. Die Möglichkeiten der schmerz kompensierten Mobilisation unter Analgesie, sowie der allgemeine Gesundheitsstatus müssen mitberücksichtigt werden. Eine Pseudarthrose/Instabilität des frakturierten Wirbels kann mittels Fulcrum-Aufnahme oder Computertomographie verifiziert oder ausgeschlossen werden.

Ein Scoring-System kann unter Umständen zur Therapieentscheidung beitragen. Dies ist in Tabelle 2 (s. unten) gezeigt als eine mögliche Orientierung. Dieses Scoringssystem wurde in Zusammenhang mit dem OF Klassifikationssystem entwickelt und validiert³⁹.

Parameter	Grad	Punkte
Frakturklassifikation (OF (1-5) x 2)	1-5	2-10
Knochendichte (T-Score <-3)		1
Nachsinterung	Ja / Nein	1 / -1
Schmerzen (VAS)	≥ 4 / < 4	1 / -1
Neurologische Defizite	Ja / Nein	2 / 0
Mobilisation unter Schmerztherapie	Nein / Ja	1 / -1
Gesundheitsstatus (ASA > 3, Demenz, BMI < 20, Pflegefall, Antikoagulation)		jeweils -1, Maximum -2
Gesamtpunktzahl: 0 - 5: Nicht chirurgische Behandlung		
6 : Nicht chirurgische oder chirurgische Behandlung		
> 6 : Chirurgische Behandlung		

Abbildung 2: Score-System bezüglich chirurgischem/nicht-chirurgischem Management von osteoporotischen Wirbelkörperkompressionsfrakturen nach Blattert et al³⁹

3.4. Chirurgische Akutbehandlung (Zementaugmentationstechniken mit und ohne Instrumentierung)

Die Indikationsstellung der chirurgischen Behandlung erfolgt interdisziplinär, nach den Bedürfnissen des Patienten, sowie bezogen auf die klinische Beschwerdesymptomatik, gegebenenfalls vorhandene neurologische Defizite, stattgehabte Bildgebung und Einteilung der Fraktur nach OF-Klassifikation.

Die Empfehlung zur chirurgischen Therapie je nach OF-Klassifikation orientiert sich hierbei an der Evidenz der verschiedenen Zementaugmentationsverfahren siehe auch Kapitel 1.2.

Frakturtyp OF1:

In der Regel konservative Therapie: Analgesie, lokale und rumpf-stabilisierende Physiotherapie, ggf. Orthesenversorgung.

Operatives Verfahren der Wahl bei gegebener Indikation ist die Zementaugmentation.

Frakturtyp OF2:

Besteht die Möglichkeit zur konservativen Therapie: Analgesie, lokale und rumpf-stabilisierende Physiotherapie, ggf. Orthesenversorgung.

Operatives Verfahren der Wahl bei gegebener Indikation ist die Zementaugmentation

Frakturtyp OF3:

Abwägen konservativ versus operativ: Bei geringer Kyphosierung ($< 15^\circ$) konservativer Therapieversuch möglich.

Bei Möglichkeit zur konservativen Therapie: Analgesie, lokale und rumpf-stabilisierende Physiotherapie, ggf. Orthesenversorgung.

Empfehlung zur chirurgischen Therapie bei höhergradiger Kyphosierung und Sinterung:

Ohne klinische und bildgebende (CT/MRI) Zeichen einer Verletzung der posterioren Elemente der Wirbelsäule und des Bandapparats (B-Verletzung) ist das operative Verfahren der Wahl die Zementaugmentation.

Frakturtyp OF 4:

Empfehlung zur chirurgischen Therapie bestehend aus: Zementaugmentation des betroffenen Wirbelkörpers, ggf. posteriore Instrumentierung.

Falls Kontraindikationen zur chirurgischen Therapie bestehen sollten folgende konservative Verfahren zum Einsatz kommen:

Analgesie, lokale und rumpf-stabilisierende Physiotherapie, ggf. Orthesenversorgung.

Frakturtyp OF 5:

Möglichkeiten zur chirurgischen Therapie bestehend aus: Zementaugmentation des betroffenen Wirbelkörpers, ggf. Augmentation der Anschlusswirbel und/oder posteriore Instrumentierung und Spondylodese.

In der Ausnahmesituation, dass Kontraindikationen zur chirurgischen Therapie bestehen, sollten folgende konservative Verfahren zum Einsatz kommen: Analgesie, lokale und rumpf-stabilisierende Physiotherapie ggf. Orthesenversorgung

Zusammenfassung und Vorgehen in Ausnahmesituationen:

Operatives Verfahren der Wahl bei gegebener Indikation ist die Zementaugmentation für Frakturen der Gradierung OF1 - OF3. Diese machen den Grossteil der osteoporotischen Wirbelkörperfrakturen aus.

Bei den selteneren Frakturen der Gradierung OF4 und OF5 sowie einem Teil der OF3 Frakturen ist in Abhängigkeit der klinischen Symptome und der individuellen ossären Verhältnisse eine Instrumentierung mit Zementaugmentation eine Behandlungsalternative

Bei Frakturen mit neurologischen Defiziten sollte im Falle einer Neurokompression zusätzlich eine suffiziente Dekompression durchgeführt werden
 Frakturen bei ankylosierter Wirbelsäule (Morbus Bechterew oder Morbus Forestier (DISH)) sollten überwiegend mittels einer langstreckigen Instrumentierung behandelt werden.

Die Zementaugmentation der Anschlusswirbelkörper an eine langstreckige Instrumentierung ist eine Option. Vorbestehende Instrumentierungen, Degenerationen, Deformitäten oder Zementaugmentierungen können eine Anpassung des chirurgischen Plans notwendig machen.

3.4. Verlaufsbeurteilung und Therapiereevaluation

Bei konservativer Behandlung sollten Patienten mit osteoporotischen Frakturen regelmässig nach 1, 2, und allenfalls 4, 8 und ggf. 12 Wochen klinisch und bildmorphologisch verlaufskontrolliert werden, damit eine Therapiereevaluation (Schmerz, Frakturstellung) durchgeführt werden kann.

Therapiealgorithmus unter Einbeziehung der klinischen Beschwerden und der radiologischen Bildgebung:

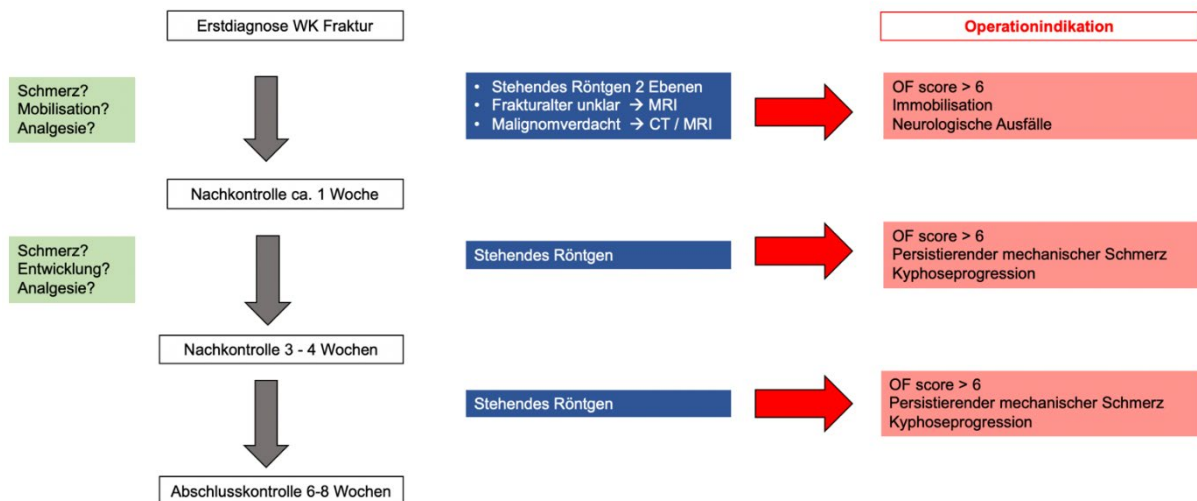


Abbildung 2: Therapiealgorithmus

5. Literaturangaben

- 1 WHO. in *WHO Geneva* (1986).
- 2 Gold, D. T. The nonskeletal consequences of osteoporotic fractures. Psychologic and social outcomes. *Rheum Dis Clin North Am* **27**, 255-262, doi:10.1016/s0889-857x(05)70197-6 (2001).
- 3 Babayev, M., Lachmann, E. & Nagler, W. The controversy surrounding sacral insufficiency fractures: to ambulate or not to ambulate? *Am J Phys Med Rehabil* **79**, 404-409, doi:10.1097/00002060-200007000-00014 (2000).
- 4 McCullough, B. J., Comstock, B. A., Deyo, R. A., Kreuter, W. & Jarvik, J. G. Major medical outcomes with spinal augmentation vs conservative therapy. *JAMA Intern Med* **173**, 1514-1521, doi:10.1001/jamainternmed.2013.8725 (2013).
- 5 Bouza, C., Lopez-Cuadrado, T., Almendro, N. & Amate, J. M. Safety of balloon kyphoplasty in the treatment of osteoporotic vertebral compression fractures in Europe: a meta-analysis of randomized controlled trials. *Eur Spine J* **24**, 715-723, doi:10.1007/s00586-014-3581-7 (2015).
- 6 Benneker, L. M. & Hoppe, S. Percutaneous cement augmentation techniques for osteoporotic spinal fractures. *Eur J Trauma Emerg Surg* **39**, 445-453, doi:10.1007/s00068-013-0265-7 (2013).
- 7 Voormolen, M. H. *et al.* Percutaneous vertebroplasty compared with optimal pain medication treatment: short-term clinical outcome of patients with subacute or chronic painful osteoporotic vertebral compression fractures. The VERTOS study. *AJNR Am J Neuroradiol* **28**, 555-560 (2007).
- 8 Wardlaw, D. *et al.* Efficacy and safety of balloon kyphoplasty compared with non-surgical care for vertebral compression fracture (FREE): a randomised controlled trial. *Lancet* **373**, 1016-1024, doi:10.1016/S0140-6736(09)60010-6 (2009).
- 9 Yang, E. Z. *et al.* Percutaneous Vertebroplasty Versus Conservative Treatment in Aged Patients With Acute Osteoporotic Vertebral Compression Fractures: A Prospective Randomized Controlled Clinical Study. *Spine (Phila Pa 1976)* **41**, 653-660, doi:10.1097/BRS.0000000000001298 (2016).
- 10 Kallmes, D. F. *et al.* A randomized trial of vertebroplasty for osteoporotic spinal fractures. *N Engl J Med* **361**, 569-579, doi:10.1056/NEJMoa0900563 (2009).
- 11 Buchbinder, R. *et al.* A randomized trial of vertebroplasty for painful osteoporotic vertebral fractures. *N Engl J Med* **361**, 557-568, doi:10.1056/NEJMoa0900429 (2009).
- 12 Rousing, R. *et al.* Twelve-months follow-up in forty-nine patients with acute/semiacute osteoporotic vertebral fractures treated conservatively or with percutaneous vertebroplasty: a clinical randomized study. *Spine (Phila Pa 1976)* **35**, 478-482, doi:10.1097/BRS.0b013e3181b71bd1 (2010).
- 13 Klazen, C. A. *et al.* Vertebroplasty versus conservative treatment in acute osteoporotic vertebral compression fractures (Vertos II): an open-label randomised trial. *Lancet* **376**, 1085-1092, doi:10.1016/S0140-6736(10)60954-3 (2010).
- 14 Farrokhi, M. R., Alibai, E. & Maghami, Z. Randomized controlled trial of percutaneous vertebroplasty versus optimal medical management for the relief of pain and disability in acute osteoporotic vertebral compression fractures. *J Neurosurg Spine* **14**, 561-569, doi:10.3171/2010.12.SPINE10286 (2011).

- 15 Blasco, J. *et al.* Effect of vertebroplasty on pain relief, quality of life, and the incidence of new vertebral fractures: a 12-month randomized follow-up, controlled trial. *J Bone Miner Res* **27**, 1159-1166, doi:10.1002/jbmr.1564 (2012).
- 16 Chen, D., An, Z. Q., Song, S., Tang, J. F. & Qin, H. Percutaneous vertebroplasty compared with conservative treatment in patients with chronic painful osteoporotic spinal fractures. *J Clin Neurosci* **21**, 473-477, doi:10.1016/j.jocn.2013.05.017 (2014).
- 17 Leali, P. T., Solla, F., Maestretti, G., Balsano, M. & Doria, C. Safety and efficacy of vertebroplasty in the treatment of osteoporotic vertebral compression fractures: a prospective multicenter international randomized controlled study. *Clin Cases Miner Bone Metab* **13**, 234-236, doi:10.11138/ccmbm/2016.13.3.234 (2016).
- 18 Clark, W. *et al.* Safety and efficacy of vertebroplasty for acute painful osteoporotic fractures (VAPOUR): a multicentre, randomised, double-blind, placebo-controlled trial. *Lancet* **388**, 1408-1416, doi:10.1016/S0140-6736(16)31341-1 (2016).
- 19 Firanescu, C. E. *et al.* Percutaneous Vertebroplasty is no Risk Factor for New Vertebral Fractures and Protects Against Further Height Loss (VERTOS IV). *Cardiovasc Intervent Radiol* **42**, 991-1000, doi:10.1007/s00270-019-02205-w (2019).
- 20 Wang, B. *et al.* A prospective randomized controlled study comparing the pain relief in patients with osteoporotic vertebral compression fractures with the use of vertebroplasty or facet blocking. *Eur Spine J* **25**, 3486-3494, doi:10.1007/s00586-016-4425-4 (2016).
- 21 Saxena, A. P., Hirsch, A. E., Yoo, A. J., Gilligan, C. J. & Hirsch, J. A. The use of advanced imaging and representation of workers compensation in vertebral augmentation: a single-center comparison with the INVEST Trial. *Pain Physician* **16**, E391-396 (2013).
- 22 Birkenmaier, C., Wegener, B., Bocker, W. & Huber-Wagner, S. [Vertebroplasty--are osteoporotic vertebral fractures now excluded from vertebroplasty?]. *Z Orthop Unfall* **148**, 12-14 (2010).
- 23 Maravic, M., Taupin, P. & Roux, C. Hospital burden of vertebral fractures in France: influence of vertebroplasty. *Osteoporos Int* **24**, 2001-2006, doi:10.1007/s00198-012-2264-7 (2013).
- 24 Tsai, Y. W. *et al.* Clinical outcomes of vertebroplasty or kyphoplasty for patients with vertebral compression fractures: a nationwide cohort study. *J Am Med Dir Assoc* **14**, 41-47, doi:10.1016/j.jamda.2012.09.007 (2013).
- 25 Vertebroplasty versus sham procedure for painful acute osteoporotic vertebral compression fractures (VERTOS IV): randomised sham controlled clinical trial. *BMJ* **362**, k2937, doi:10.1136/bmj.k2937 (2018).
- 26 De Leacy, R. New, High-Quality Evidence for Vertebroplasty in the Management of Painful Recent Compression Fractures: Review of the VAPOUR Trial. *World Neurosurg* **96**, 596-598, doi:10.1016/j.wneu.2016.09.043 (2016).
- 27 Hirsch, J. A. & Chandra, R. V. Resurrection of evidence for vertebroplasty? *Lancet* **388**, 1356-1357, doi:10.1016/S0140-6736(16)31356-3 (2016).
- 28 Edidin, A. A., Ong, K. L., Lau, E. & Kurtz, S. M. Mortality risk for operated and nonoperated vertebral fracture patients in the medicare population. *J Bone Miner Res* **26**, 1617-1626, doi:10.1002/jbmr.353 (2011).
- 29 Lau, E., Ong, K., Kurtz, S., Schmier, J. & Edidin, A. Mortality following the diagnosis of a vertebral compression fracture in the Medicare population. *J Bone Joint Surg Am* **90**, 1479-1486, doi:10.2106/JBJS.G.00675 (2008).
- 30 Chen, A. T., Cohen, D. B. & Skolasky, R. L. Impact of nonoperative treatment, vertebroplasty, and kyphoplasty on survival and morbidity after vertebral

- compression fracture in the medicare population. *J Bone Joint Surg Am* **95**, 1729-1736, doi:10.2106/JBJS.K.01649 (2013).
- 31 Lange, A., Kasperk, C., Alvares, L., Sauermann, S. & Braun, S. Survival and cost comparison of kyphoplasty and percutaneous vertebroplasty using German claims data. *Spine (Phila Pa 1976)* **39**, 318-326, doi:10.1097/BRS.000000000000135 (2014).
- 32 Ong, T., Kantachuvesiri, P., Sahota, O. & Gladman, J. R. F. Characteristics and outcomes of hospitalised patients with vertebral fragility fractures: a systematic review. *Age Ageing* **47**, 17-25, doi:10.1093/ageing/afx079 (2018).
- 33 Stevenson, M. *et al.* Percutaneous vertebroplasty and percutaneous balloon kyphoplasty for the treatment of osteoporotic vertebral fractures: a systematic review and cost-effectiveness analysis. *Health Technol Assess* **18**, 1-290, doi:10.3310/hta18170 (2014).
- 34 Barr, J. D. *et al.* Position statement on percutaneous vertebral augmentation: a consensus statement developed by the Society of Interventional Radiology (SIR), American Association of Neurological Surgeons (AANS) and the Congress of Neurological Surgeons (CNS), American College of Radiology (ACR), American Society of Neuroradiology (ASNR), American Society of Spine Radiology (ASSR), Canadian Interventional Radiology Association (CIRA), and the Society of NeuroInterventional Surgery (SNIS). *J Vasc Interv Radiol* **25**, 171-181, doi:10.1016/j.jvir.2013.10.001 (2014).
- 35 Chandra, R. V. *et al.* Vertebral augmentation: report of the Standards and Guidelines Committee of the Society of NeuroInterventional Surgery. *J Neurointerv Surg* **6**, 7-15, doi:10.1136/neurintsurg-2013-011012 (2014).
- 36 Buchbinder, R. *et al.* Percutaneous vertebroplasty for osteoporotic vertebral compression fracture. *Cochrane Database Syst Rev*, CD006349, doi:10.1002/14651858.CD006349.pub2 (2015).
- 37 Clark, W., Bird, P., Diamond, T., Gonski, P. & Gebiski, V. Cochrane vertebroplasty review misrepresented evidence for vertebroplasty with early intervention in severely affected patients. *BMJ Evid Based Med* **25**, 85-89, doi:10.1136/bmjebm-2019-111171 (2020).
- 38 Schnake, K. J. *et al.* Classification of Osteoporotic Thoracolumbar Spine Fractures: Recommendations of the Spine Section of the German Society for Orthopaedics and Trauma (DGOU). *Global Spine J* **8**, 46S-49S, doi:10.1177/2192568217717972 (2018).
- 39 Blattert, T. R. *et al.* Nonsurgical and Surgical Management of Osteoporotic Vertebral Body Fractures: Recommendations of the Spine Section of the German Society for Orthopaedics and Trauma (DGOU). *Global Spine J* **8**, 50S-55S, doi:10.1177/2192568217745823 (2018).

Version 1.1 – 12.06.2023

Diese Leitlinie wurde von den folgenden Autoren verfasst:

- PD Dr. med. David Bellut
- PD Dr. med. Christian Ulrich
- PD Dr. med. Sven Hoppe
- Prof. Dr. med. Paul Heini

Eine Vernehmlassung ist durch die folgenden Fachgesellschaften erfolgt:

Version 1.0:

SGS Schweizerische Gesellschaft für Spinale Chirurgie am 31.08.2021

Ansprechpartner. Generalsekretärin SGS: PD Cordula Netzer cordula.netzer@usb.ch

SO Swiss Orthopedics am 27.01.2022

Ansprechpartner: Prof. Norbert Boos. norbert.boos@prodorso.ch

SGNC Schweizerische Gesellschaft für Neurochirurgie am 16.03.2022

Ansprechpartner: PD David Bellut david.bellut@usz.ch

Version 1.1:

SGS Schweizerische Gesellschaft für Spinale Chirurgie am 04.10.2022

Ansprechpartner. Generalsekretärin SGS: PD Cordula Netzer cordula.netzer@usb.ch

SO Swiss Orthopedics am 12.06.2023

Ansprechpartner: Prof. Paul Heini. paulheini@sonnenhof.ch

SGNC Schweizerische Gesellschaft für Neurochirurgie am 08.11.2022

Ansprechpartner: PD David Bellut david.bellut@usz.ch

SGNR Schweizerische Gesellschaft für Neuroradiologie am 28.09.2022

Ansprechpartner: Prof. Isabel Wanke isabel.wanke@hirslanden.ch